

CENTRO UNIVERSITÁRIO BRASILEIRO
CURSO DE MEDICINA VETERINÁRIA

GISLENE DE LIMA AMARAL PESSOA

LUCILENE DA SILVA CAMPELO ARAGÃO

SIBELLY KARLA DA SILVA VILARIM

**HIPERPLASIA PROSTÁTICA BENIGNA EM CÃES:
REVISÃO DE LITERATURA**

RECIFE/2022

GISLENE DE LIMA AMARAL PESSOA

LUCILENE DA SILVA CAMPELO ARAGÃO

SIBELLY KARLA DA SILVA VILARIM

HIPERPLASIA PROSTÁTICA BENIGNA EM CÃES: REVISÃO DE LITERATURA

Monografia apresentada ao Centro Universitário Brasileiro – UNIBRA, como requisito parcial para obtenção do título de Bacharel em Medicina Veterinária.

Professora Orientadora: Doutora Ana Carolina Messias de Souza Ferreira da Costa.

RECIFE/2022

Ficha catalográfica elaborada pela
bibliotecária: Dayane Apolinário, CRB4- 1745.

P475h Pessoa, Gislene de Lima Amaral
Hiperplasia prostática benigna em cães: revisão de literatura. / Gislene
de Lima Amaral Pessoa, Lucilene da Silva Campelo Aragão, Sibely Karla da
Silva Vilarim. Recife: O Autor, 2022.

34 p.

Orientador(a): Prof. Dra. Ana Carolina Messias de Souza Ferreira da
Costa.

Trabalho de Conclusão de Curso (Graduação) - Centro Universitário
Brasileiro – Unibra. Bacharelado em Medicina Veterinária . 2022.

Inclui Referências.

1. Cães. 2. Próstata. 3. Bexiga. I. Aragão, Lucilene da Silva Campelo. II.
Vilarm,Sibely Karla da Silva. III. Centro Universitário Brasileiro - Unibra. IV.
Título.

CDU: 619

*Dedicamos este Trabalho de Conclusão de Curso,
primeiramente a DEUS, as nossas Famílias, além
daquelas pessoas que escolhemos e
consideramos como nossas Famílias, sempre nos
empurrando para frente, para que nos tornemos
pessoas cada vez melhores.*

AGRADECIMENTOS

Primeiramente e especialmente, **GISLENE DE LIMA AMARAL PESSOA**, agradece a **DEUS**, pela força e obstinação durante o decorrer de sua vida acadêmica, pela permissão da vivência de cada empecilho encontrado em meu caminho, dando-me sabedoria para continuar lutando, me permitindo vitórias nunca imaginadas.

Ao coordenador do curso Eryvelton de Souza Franco, um profissional extraordinário, que durante minha vida acadêmica, nunca me deixou na dúvida, sempre disponibilizando momentos para esclarecer, orientar, direcionar sugerindo caminhos certos para solução da problemática proposta.

A minha família e em especial ao meu AMOR da vida para vida, meu Marido Luiz Neto, que me incentivou incondicionalmente e continua me incentivando a buscar sempre mais, me esforçando mais, estudando mais, lutando mais, ajudando a superar meus desafios, meus entraves, me proporcionando segurança, paz para lutar e realizar nossos sonhos, por estar presente em todas as horas. A minha Filha Maria Luiza, que na mais profunda verdade e inocência, me ensina a ser uma pessoa melhor a cada momento, um pedacinho essencial de mim, minha filha MALU.

A excelente professora, orientadora e doutora **ANA CAROLINA MESSIAS DE SOUZA FERREIRA DA COSTA**, por estar sempre do nosso lado, ensinando, respondendo nossas dúvidas, direcionando de forma firme, precisa, respeitosa, competente, transformando o que, ao meu vê, seria impossível em possível, apoiando-nos sempre, com dedicação e disponibilidade, incentivando sempre, para a realização deste trabalho.

A todos os professores da UNIBRA, visto que, sem os ensinamentos compartilhados da melhor maneira possível, mesmo muitas vezes, sem conseguirmos entender os posicionamentos imputados, não seria possível concluir a elaboração deste Trabalho de Conclusão de Curso.

Eu, Lucilene da Silva Campelo Aragão, primeiramente e especialmente, agradeço a Deus pela força e obstinação durante minha vida acadêmica, por ter vencido cada empecilho encontrado em meu caminho, dando-o sabedoria para continuar.

À minha orientadora, professora e doutora Ana Carolina Messias de Souza Ferreira da Costa, pelo apoio, dedicação, aprendizado, incentivo e paciência para a realização deste trabalho.

Ao coordenador do curso Eryvelton de Souza Franco, um profissional extraordinário que durante minha vida acadêmica, disponibilizou horas para esclarecer dúvidas que foram surgindo com muita competência e dedicação.

À Lucineide da Silva Campelo Aragão, a mulher mais importante da minha vida, minha mãe! Que durante toda minha vida, me aconselhou, incentivou, apoiou, fez lutar pelos meus sonhos, me fez a mulher que sou hoje. Agradeço do fundo do meu coração por tudo que já fez e ainda faz por mim. Minhas vitórias também são suas, minha mãe! Ao irmão Olímpio de Souza Aragão Neto pela amizade, apoio, força e compreensão; e também por estar presente na realização dessa conquista.

Ao meu marido Charles Chan de Holanda Cavalcanti por estar presente em todas as horas, desde as mais alegres até as mais difíceis nessa etapa tão importante da minha vida acadêmica.

À Dra. Rita de Cássia do Nascimento Silva, Dra. Suelên Cris Regis da Silva Negrão e Dra. Angella Roberta Batista da Silva, todas da clínica Petquenos, pelos ensinamentos compartilhados, pelos conselhos, por serem exemplos de profissionais éticas, competentes, dedicadas, responsáveis e comprometidas com os animais. À Júlia Ferreira Rodrigues da clínica Petquenos, pelo carinho e constante apoio durante o período de estágio.

A todos os professores da UNIBRA, sem os ensinamentos compartilhados não seria possível concluir a elaboração deste trabalho.

Aos PETS minha verdadeira inspiração!

Sibelly Karla da Silva Vilarim agradece primeiramente, a Deus, que me concedeu força e determinação para não desistir nesta árdua caminhada, me dando saúde física e mental para assim poder chegar à realização dessa graduação.

A minha amada mãe, Maria do Socorro de Lima Vilarim, onde sempre foi meu ombro amigo me acalentando nos momentos difíceis dando apoio prático nas rotinas diárias possibilitando assim minha dedicação aos estudos. Ao meu irmão, Otavio da Silva Vilarim Filho, que se fez presente ao esclarecer dúvidas tecnológicas, impulsionando sempre minha caminhada.

A professora orientadora, Ana Carolina Messias, a qual se fez presente todo momento na elaboração e execução desse trabalho, orientando e esclarecendo os questionamentos existentes.

Ao coordenador do curso de medicina veterinária da UNIBRA, Eryvelton de Souza Franco, em sua obstinação na sua função, estando sempre pronto a resolver os entraves assim existentes nestes cinco anos de graduação.

Aos professores que com maestria repassaram seus conhecimentos, em sua especificação, abrindo assim o leque do conhecimento para o desenvolvimento intelectual e pessoal da profissão de veterinária.

Aos meus filhos pets, Pandhora (*in memoriam*), Pammara, Pingnolio, Jane Maria (*in memoriam*), Tina e Drops, e todos os outros pets que passaram em minha vida juvenil, pois foram através deles que meu amor aos animais evidenciou-se, confirmando a carreira de Médica Veterinária.

*“Não se pode ter a cabeça
erguida sobre os homens sem
antes tê-la baixado sobre os
livros.”*

Rui Barbosa

HIPERPLASIA PROSTÁTICA BENIGNA EM CÃES REVISÃO DE LITERATURA

GISLENE DE LIMA AMARAL PESSOA
LUCILENE DA SILVA CAMPELO ARAGÃO
SIBELLY KARLA DA SILVA VILARIM

ANA CAROLINA MESSIAS DE SOUZA FERREIRA DA COSTA¹

RESUMO: A hiperplasia prostática benigna (HPB) trata-se de uma alteração prostática comum em cães não castrados, sendo geralmente acometidos em cães de meia idade e idosos. Esta patologia se mantém de forma discreta não evidenciando sinais clínicos, o que dificulta o diagnóstico, porém, com sua evolução, a próstata aumentada começa a comprimir a uretra e o cólon. A dihidrotestosterona (DHT) é considerada o principal hormônio envolvido na estimulação do aumento da próstata canina. O diagnóstico é realizado por meio da anamnese, exame físico e do exame ultrassonográfico, onde são verificadas a sintomatologia e alteração na dimensão da glândula. O presente estudo busca analisar a frequência da hiperplasia prostática benigna em caninos. Os objetivos específicos são: Descrever a hiperplasia prostática benigna em caninos, relatar métodos de diagnósticos da hiperplasia prostática benigna em caninos e demonstrar as formas de tratamento da hiperplasia prostática benigna em caninos. Utilizou-se como metodologia um estudo bibliográfico, com uma abordagem qualitativa, a coleta de dados se deu através de um levantamento bibliográfico referente à temática proposta evidenciando como o profissional de saúde veterinária pode diagnosticar a causa com maior precisão, realizando os devidos tratamentos para que seja alcançada uma forma de tratar mais eficaz, oferecendo um método mais adequado para cada paciente.

Palavras-chave: Cão. Próstata. Bexiga.

¹Formada em Medicina Veterinária pela Universidade Federal Rural de Pernambuco (UFRPE) e em Ciências Biológicas pela Universidade de Pernambuco (UPE). Especialista em Educação Ambiental pela Universidade da Cidade de São Paulo (UNICID) e Mestre em Ciência Veterinária pela UFRPE. Atualmente Doutora pela UFRPE em Ciência Veterinária com ênfase em Protozoários entéricos de caráter zoonótico de Humanos, caninos e felinos domésticos. E-mail: ana.carolina@grupounibra.com; carolinamessias.see@gmail.com.

ABSTRACT

Benign prostatic hyperplasia (BPH) is a common prostatic alteration in non-neutered dogs, being generally affected in middle-aged and elderly dogs. This pathology remains discreetly, not showing clinical signs, which makes the diagnosis difficult, however, with its evolution; the enlarged prostate begins to compress the urethra and colon. Dihydrotestosterone (DHT) is considered the main hormone involved in stimulating canine prostate enlargement. The diagnosis is made through anamnesis, physical examination and ultrasound examination, where symptoms and changes in the size of the gland are verified. The present study seeks to analyze the frequency of benign prostatic hyperplasia in canines. The specific objectives are: To describe benign prostatic hyperplasia in canines, report methods of diagnosis of benign prostatic hyperplasia in canines and demonstrate the forms of treatment of benign prostatic hyperplasia in canines. A bibliographic study was used as a methodology, with a qualitative approach, data collection took place through a bibliographic survey referring to the proposed theme, showing how the veterinary health professional can diagnose the cause with greater precision, performing the appropriate treatments so that a more effective way of treating is achieved, offering a method that is more suitable for each patient.

Keywords: Dog. Prostate. Bladder.

LISTA DE FIGURAS

Figura 1 - Anatomia do Aparelho Reprodutor Masculino.....	17
Figura 2 - Hérnia Perineal.....	18
Figura 3 - Procedimento Ultrassonográfico.....	22
Figura 4 - Realização de Citologia Aspirativa por Agulha Fina e de Biopsias.....	23
Figura 5 - Além de permitir uma melhor visualização das artérias prostática e Testicular como mostra a figura abaixo.....	23

LISTA DE ABREVIATURAS E SIGLAS

BVS	Biblioteca Virtual em Saúde
CAAF	Citologia Aspirativa por Agulha Fina
CPSE	Esterase específica Prostática Individual
LILACS	Literatura Latino-americana e do Caribe em Ciências da Saúde
NG/L	Nanograma por Litro
PAP	Fosfatase Ácida
PG/L	Picograma por Litro
PSA	Antígeno Prostático Específico
TB-A	Administração de Toxina Botulínica-A
VPP	Valor Preditivo Positivo

SUMÁRIO

1 INTRODUÇÃO.....	14
2 DELINEAMENTO METODOLÓGICOS.....	15
3 DESENVOLVIMENTO.....	16
3.1 Conceito de Anatomia Prostática Canina.....	16
3.2 Fisiopatologia de Hiperplasia Prostática Benigna Canina.....	18
3.3 Formas de Diagnósticos da Hiperplasia Benigna Prostática.....	20
3.4 Diagnóstico Diferencial.....	25
3.5 Formas de Tratamento da Hiperplasia Prostática Benigna.....	26
3.5.1 Tratamento por Meios Farmacológicos.....	26
3.5.2 Tratamento por Injeções Intraprostáticas e Quimioablação.....	28
3.5.3 Tratamento Cirúrgico.....	29
4 CONSIDERAÇÕES FINAIS.....	29
REFERÊNCIAS.....	31
ANEXO – CARTA DE ACEITE PARA PUBLICAÇÃO NO BRAZILIAN JOURNAL OF ANIMAL AND ENVIRONMENTAL RESEARCH.....	34

1 INTRODUÇÃO

A Hiperplasia Prostática Benigna é uma alteração prostática comum em cães não castrados, sendo habitualmente prevalente em cães de meia idade e idosos. Observa-se que em mais de 80% dos cães sexualmente intactos, com mais de cinco anos de idade, apresentam alguma evidência macroscópica ou microscópica de hiperplasia prostática benigna, e em cães com nove anos, essa prevalência atinge 95%. (PINHEIRO *et al*, 2017).

Essa alteração acomete a próstata, única glândula sexual acessória em cães machos. É um órgão retroperitoneal com apenas a superfície crânio dorsal revestida pelo peritônio, limitada pelo reto dorsalmente e pela sínfise púbica ventralmente. A localização da próstata é abdominal até que o resquício do úraco se rompa fisiologicamente por volta dos dois meses de idade no cão e então passa a ter a localização pélvica, até o volume aumentar com o avançar da idade ou doença, momento no qual a próstata pode tracionar a bexiga no sentido cranial e ser palpável no abdômen. (ANGRIMANI *et al*. 2018).

Geralmente a hiperplasia prostática benigna se demonstra discreta, não evidenciando sinais clínicos, o que dificulta no diagnóstico, mas com sua evolução, essa próstata aumentada começa a comprimir a uretra e o cólon. Sabe-se também, que a hiperplasia prostática benigna precede a maiorias dos outros distúrbios prostáticos, principalmente a prostatite. Outros sinais clínicos que podem ser observados também com o aumento dessa glândula são: esforço durante micção e defecação; incontinência urinária; hematúria; fraqueza; perda de peso corporal; inapetência, paralisia de membro posterior, tenesmo e alteração na forma das fezes, podendo também contribuir para o aparecimento de hérnia perineal por aumentar a pressão sobre o diafragma pélvico. (DAS MR. *et al*, 2017).

Para o diagnóstico, além dos sinais clínicos e a observação do aumento da próstata que pode ser avaliado através de exames de palpação digital retal e de palpação abdominal, onde permitem avaliar o tamanho, a consistência, simetria e mobilidade da próstata. Pode-se também associar outros tipos de exames, como: urinálise, hemograma, bioquímicos, exames radiográficos

simples com ou sem contraste, ultrassonografia e biopsia para auxiliar no diagnóstico de alterações da glândula. (HOLST *et al*, 2017).

A orquiectomia é o tratamento mais adequado para o tratamento da hiperplasia prostática benigna, causando a involução da próstata, visando que se trata de uma patologia de origem hormonal. Porém, por se tratar de um problema que acomete predominantemente animais de meia idade e idosos, eleva-se o risco de complicação em procedimentos cirúrgicos, nesse sentido, o tratamento conservativo se torna uma opção importante. Contudo, os estudos demonstram que, mesmo sendo eficaz o tratamento medicamentoso, os sinais clínicos tendem a recidivar em caso de retirada da medicação. (GULARTE *et al*, 2018).

Angrimani *et al* (2018), animais que ainda se tem interesse reprodutivo o tratamento com fármacos, como: finasterida, medicamento antiandrógeno que age inibindo a enzima 5 α -redutase e atua reduzindo o volume prostático é considerado uma escolha efetiva para Hiperplasia Prostática Benigna, pois além de reduzir o volume glandular, também reduz a vascularização local e o fluxo sanguíneo da próstata, mantendo a libido e a fertilidade normal. Outras opções de tratamento são: a administração de Toxina Botulínica-A, o Acetato de delmadinona e a Osasterona.

Nesse sentido, o objetivo geral deste trabalho é analisar a frequência de hiperplasia prostática benigna em caninos e os objetivos específicos são: Descrever a hiperplasia prostática benigna em caninos; relatar métodos de diagnósticos da hiperplasia prostática benigna em caninos e demonstrar as formas de tratamento da hiperplasia prostática benigna em caninos.

2 DELINEAMENTOS METODOLÓGICOS

O presente estudo trata-se de uma pesquisa bibliográfica da literatura com abordagem de forma qualitativa e realização de coleta de dados baseados em estudos bibliográficos, em artigos publicados entre os anos 2017 a 2022 que estavam disponíveis nas bases de dados, entre elas: *Eletronic Library Online* (Scielo), Biblioteca Virtual em Saúde (BVS), *Medical Literature Analysis*

and Retrieval System Online (MEDLINE) e Literatura Latino-americana e do Caribe em Ciências da Saúde (LILACS), com objetivo de fundamentar e enriquecer o aqui positivado.

As buscas foram realizadas entre os meses de agosto a outubro de 2022, em primeiro momento foi realizada a busca na leitura; extração de informações e análise dos textos que então foram utilizados de acordo com sua colocação no desenvolvimento do trabalho. Ao total foram utilizados 26 artigos e com o objetivo de fundamentar e enriquecer o aqui demonstrado. Como critérios exclusão, temos os artigos que não estavam no contexto do tema abordado, temáticas repetidas ou que não foram publicados entre os anos de 2017 e 2022.

3 DESENVOLVIMENTO

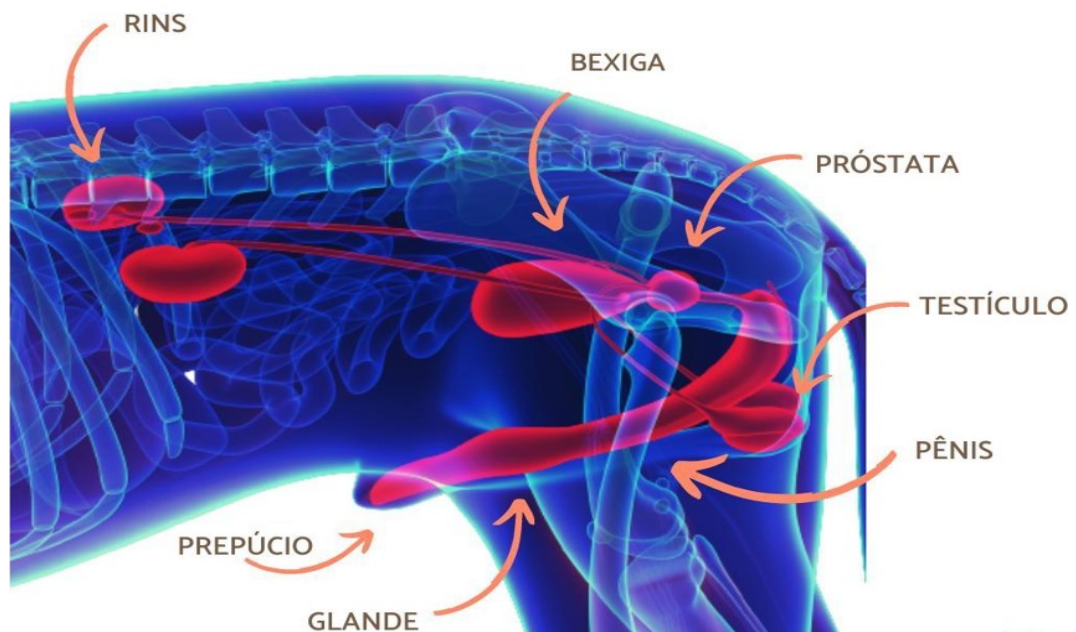
3.1 Conceito de Anatomia Prostática Canina

A próstata está localizada no retroperitônio, e sua superfície ventral esta conectada com a sínfise púbica e com a parede abdominal, envolvendo totalmente a uretra, sendo composta por células estromais e epiteliais. O tecido estromal é composto principalmente por fibroblastos, células musculares lisas, células inflamatórias menores, células nervosas e células endoteliais. O epitélio acinar é formado por dois tipos de células principais: as células luminais secretoras e as células basais. (PINHEIRO *et al*, 2020).

White e Colaboradores (2018) ressalta que a próstata é a única glândula acessória do trato genital do cão, e é um órgão dependente de androgénios, na qual as variações hormonais podem alterar o seu volume e a sua localização. Este órgão é irrigado pela artéria prostática, drenada pelas veias prostáticas e uretrais e inervada pelo nervo pélvico (sistema nervoso autónomo parassimpático) e pelo nervo hipogástrico, responsável pela ejaculação do fluido prostático.

Segue a figura 1 referente anatomia do aparelho reprodutor canino.

Figura 1 - Anatomia do Aparelho Reprodutor Masculino



Fonte: Cristina Pascual, 2022.

Segundo Pinheiro *et al.* (2020), O tamanho da próstata diferencia-se de acordo com a idade, porte físico e com a raça dos cães, o volume de secreção produzido é mediado pela di-hidrotestosterona, um metabólico da testosterona formado na presença da enzima 5 α -redutase. Sua principal função é a produção do fluido prostático, que serve como meio de suporte e transporte dos espermatozoides durante a ejaculação.

Dessa forma, citam que a próstata possui outras funções como: participa do controle do fluxo urinário da bexiga, em decorrência do volume de musculatura lisa; contribui com o plasma seminal com moléculas e enzimas como a fibrinolisa e coagulase, que facilitam a fertilidade; o fluido prostático diminui a acidez da uretra e aumenta a motilidade do esperma; auxilia no rápido metabolismo da testosterona em di-hidrotestosterona. (WHITE; PARRY; SHALES, 2018).

Portanto para Aquino-Cortez *et al.* (2017), esta glândula apresenta em cães de maior idade a próstata é comparativamente grande, dentre estrutura firme e compacta, e coloração amarelada e formato oval, bilobulada,

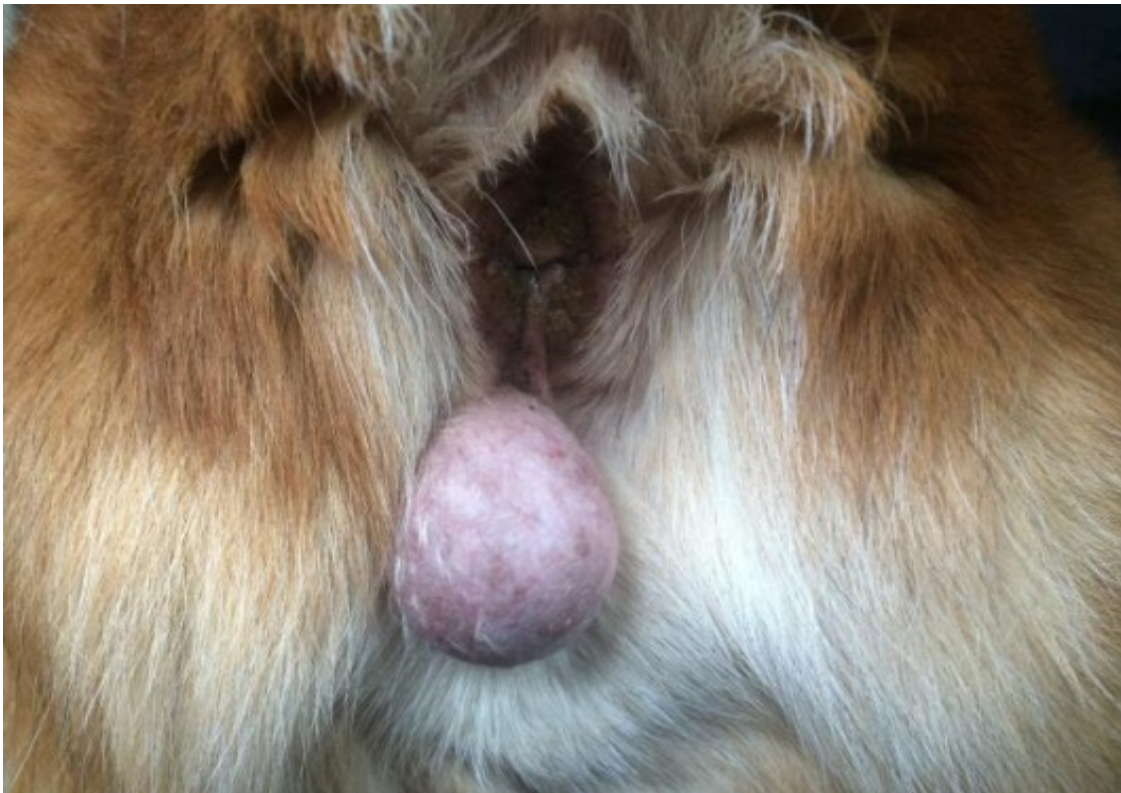
andrógeno dependente, formado por tecido glandular e estromal. Está posicionado no espaço interperitoneal, caudal à bexiga e à uretra proximal, podendo mudar de lugar, conforme idade do animal, prolongamento da bexiga e aparecimento de afecções prostáticas.

3.2 Fisiopatologia de Hiperplasia Prostática Benigna Canina

A hiperplasia prostática benigna dá-se pelo crescimento desordenado das células estromais e epiteliais da próstata. Junto a isso, ocorre à diminuição da apoptose, morte celular programada, resultando em o aumento prostático pela hipertrofia e, principalmente, à hiperplasia dessas células. Conforme figura 2 demonstra. (GULARTE *et al*, 2018).

Segue a figura 2, referente à anatomia do aparelho reprodutor canino.

Figura 2 – Hérnia Perineal



Fonte: <https://www.peritoanimal.com.br/hernia-perineal-em-caes-diagnostico-e-tratamento-23017.html>

Existem duas formas microscópicas de Hiperplasia Prostática Benigna: a hiperplasia glandular e a complexa. A hiperplasia glandular acomete cães jovens com faixa etária até seis anos de idade; nela ocorre uma proliferação uniforme das estruturas secretoras, porém a glândula permanece com consistência normal. A hiperplasia complexa acomete predominantemente cães idosos, ocorrendo o aumento do tecido estromal, alvéolos císticos dilatados, apresentando ou não alterações nas células epiteliais. (GULARTE *et al*, 2018)

Não existe uma causa bem determinada que justifique o aumento do volume da glândula, porém sabe-se que ao início ocorre apenas no epitélio glandular (hiperplasia glandular) e que numa fase mais avançada ocorre também no estroma (hiperplasia complexa). Percebe-se a diminuição dos níveis séricos de testosterona com o avançar da idade, e os de estradiol mantêm-se, aumentando a razão estradiol: Testosterona. Os estrogênios, como o estradiol, estimulam o aumento do número de receptores de androgênios nos tecidos. Dessa forma, pensa-se que um dos mecanismos chave da Hiperplasia Prostática Benigna seja o fato de, apesar de existirem concentrações séricas de testosterona mais baixas com o avançar da idade, a próstata se encontrar mais sensível à ação deste hormônio e, conseqüentemente, da Di-hidrotestosterona, devido ao maior número de receptores de androgênios, sendo o crescimento da glândula estimulado de forma contínua. (BEINING *et al*, 2020).

Dessa forma, acredita-se que a hiperplasia glandular avance para a hiperplasia complexa, que também pode ser chamada de hiperplasia cística ou glândula-cística. De início, as células epiteliais dos ácinos aumentam de tamanho, com o passar do tempo formam-se pequenos cistos, que se desenvolvem nos ductos excretores prostáticos levando a obstruções e à hiperplasia prostática glândula-cística. Sabe-se que, diferente do que acontece em muitas outras espécies, no cão, a atividade da enzima 5D-redutase se mantém elevada ao longo da vida, o que permite a acumulação de Di-hidrotestosterona na próstata com conseqüente estimulação do seu crescimento até ao surgimento de involução senil do órgão. (ANGRIMANID *et al*, 2017).

3.3 Formas de Diagnósticos da Hiperplasia Benigna Prostática

O diagnóstico da Hiperplasia Prostática Benigna exige do profissional um conhecimento rigoroso em relação à anatomia e os sinais clínicos da doença, visando que os distúrbios da próstata variam em gravidade, o que dificulta no diagnóstico, já que os sinais clínicos são geralmente inespecíficos. Os variados distúrbios prostáticos podem estar presentes ao mesmo tempo com a Hiperplasia Prostática Benigna. Normalmente, a Hiperplasia Prostática Benigna não manifesta sinais clínicos, mas com sua evolução, essa próstata aumentada pode causar compressão da uretra e do cólon. Além disso, ela precede a maioria dos outros distúrbios prostáticos, principalmente a prostatite. (MANTZIARAS et al., 2017).

Na rotina, o diagnóstico da Hiperplasia Prostática Benigna ocorre mediante associação de sinais clínicos, quando notados, e da verificação do aumento da próstata. Para melhor avaliação é indicado os exames de palpação digital retal e de palpação abdominal, pois eles permitem avaliar tamanho, consistência, simetria e mobilidade da próstata, no entanto, possuem baixa sensibilidade, sendo considerado como método básico e não invasivo, devendo ser utilizado como triagem e, em caso de dúvidas, deve-se prosseguir com exames específicos. (HOLST et al., 2017).

O diagnóstico para suspeita de prostatopatias envolve também: urinálise, hemograma, bioquímicos, exames radiográficos simples com ou sem contraste, ultrassonografia e biopsia para diagnosticar alterações da glândula, realizados em conjunto com sinais clínicos e do exame físico de palpação retal, sendo o exame físico com palpação retal considerado ainda o método mais conveniente em cães machos assintomáticos, devendo esses animais ser monitorados para evitar futuras complicações das patologias prostáticas. (MANTZIARAS et al., 2017).

A palpação retal permite a avaliação da região dorso-caudal da glândula, que em seu estado normal deve ter forma simétrica e lisa, com dois lóbulos bem definidos e separados por um sulco mediano dorsal, já a glândula hiperplásica geralmente apresenta-se simetricamente aumentada e não

dolorosa, e sua superfície com forma irregular. O uso dessa técnica é de difícil realização em cães miniatura devido ao pequeno diâmetro do reto, e em cães de raças gigantes ocorre à dificuldade de palpação devido ao afastamento cranial da próstata, ainda assim, é possível o diagnóstico de uma leve prostatomegalia quando a próstata permanece no canal da pélvis. Em casos graves de Hiperplasia Prostática Benigna, a extensão cranial da próstata pode ser de difícil palpação. Nesse sentido, para diagnosticar a Hiperplasia Prostática Benigna subclínica, é necessário que a mesma seja associada a outras técnicas mais específicas. (HOLST et al., 2017).

Na análise citológica é possível quantificar e avaliar diferentes tipos de células procedente da próstata. A avaliação morfométrica destas células permite a obtenção de mais dados sobre as dimensões das células prostáticas e da relação núcleo-citoplasma em diferentes idades caninas. Entretanto, o aspecto da amostra citológica pode variar dependendo do método utilizado para extração do material. Sendo as amostras obtidas por aspiração direta mais adequada por conter menos células contaminadas e são geralmente mais celulares do que as amostras obtidas pela ejaculação ou lavagens uretrais. (AQUINO-CORTEZ et al., 2017).

Em cães com elevado nível de dor é indicada a massagem prostática para coleta do ejaculado, porém, para uma coleta adequada, faz-se necessária a sedação do paciente. Nessa técnica é necessária a cateterização da bexiga, para a lavagem com uma solução salina estéril e a remoção da urina, para que só depois dessas etapas seja realizada a aspiração do líquido prostático. A desvantagem dessa técnica é a diluição de todos os tipos celulares, o que dificulta a identificação das células prostáticas. (MOGIELNICKA-BRZOZOWSKA et al., 2017).

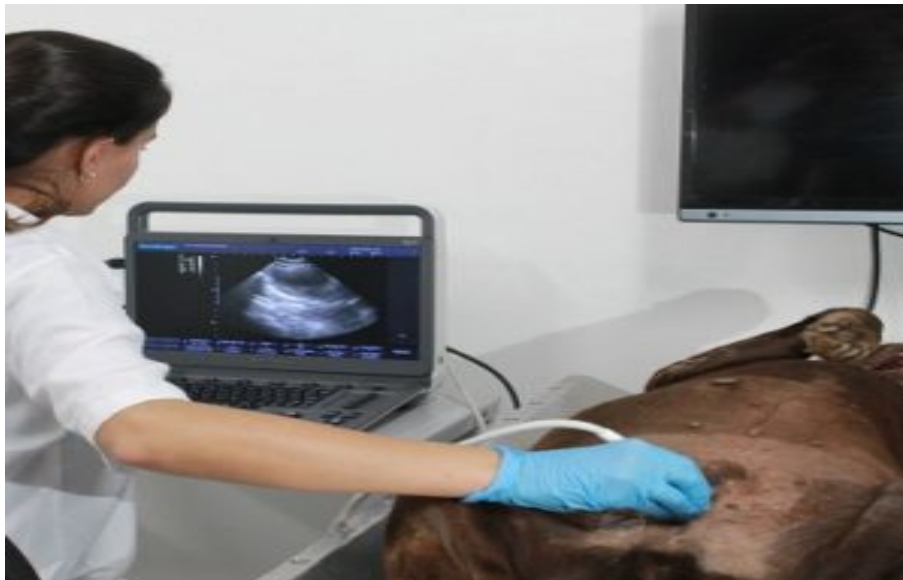O exame radiográfico realiza avaliação básica de posicionamento e de determinação do tamanho geral do órgão, contudo, não permite a visualização do interior da próstata. Através do exame radiográfico, considera-se a próstata aumentada quando, na projeção lateral, esta ocupa mais do que 70% da distância entre a crista sacral e o púbis. Existem limitações que influenciam diretamente no resultado da imagem, como presença de líquido abdominal ou

presença de gordura abdominal, não permitindo a utilização exclusiva da radiografia para determinação exata do tamanho da próstata e visualização de sua cápsula, não sendo recomendado ser utilizada como ferramenta diagnóstica exclusiva. (AQUINO-CORTEZ et al., 2017).

Sendo assim, a ultrassonografia transabdominal na figura 3, o exame complementar mais recomendado e utilizado em cães, pelos seguintes motivos: é um procedimento não invasivo e um exame sensível que permite a determinação precisa do tamanho e da morfologia prostática. Além disso, é um procedimento de grande valia quando utilizado para orientação na realização de citologia aspirativa por agulha fina (CAAF) e de biopsias, ajudando a diminuir a morbidade dos pacientes e tornando o procedimento mais seguro. (HOLST et al., 2017).

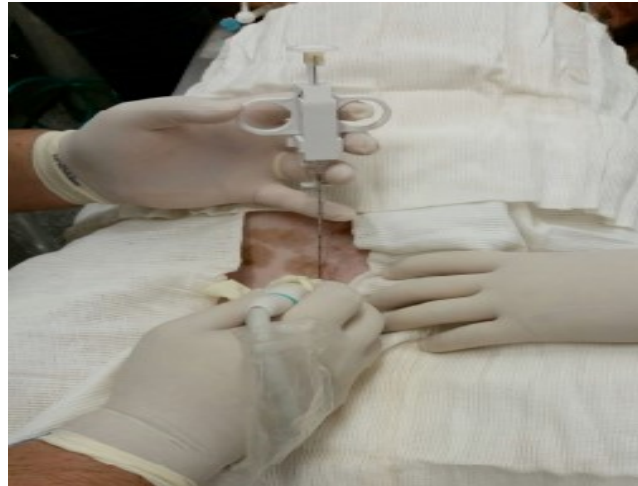Assim sendo, segue a figura 3 e 4, referente anatomia do aparelho reprodutor canino.

Figura 3 - Procedimento Ultrassonográfico



Fonte: Tribunademinas, 2020.

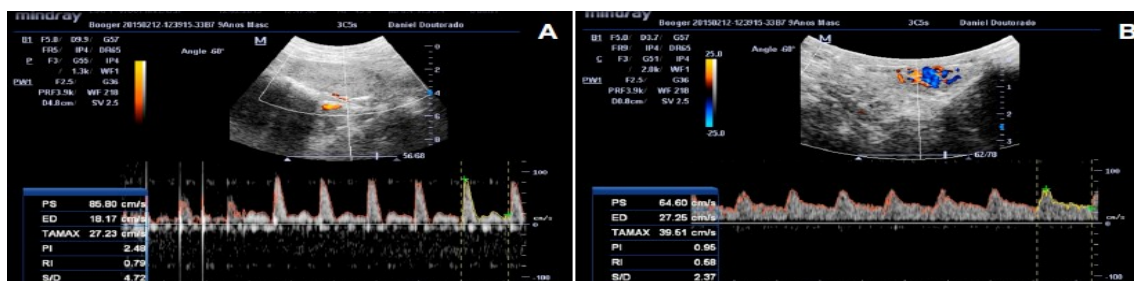
Figura 4 - Realização de Citologia Aspirativa por Agulha Fina e de Biopsias



Fonte: Angrimani, (2016).

O ultrassom com Doppler é uma técnica bastante utilizada e de grande eficácia no diagnóstico da Hiperplasia Prostática Benigna, sendo uma técnica diferenciada, que permite analisar o movimento dos órgãos e o fluxo sanguíneo em tempo real, método bastante útil também no diagnóstico de tumores prostáticos. A associação do Doppler aumenta a sensibilidade, a especificidade e valor preditivo positivo do método em relação ao ultrassom isolado. Sendo um método bastante promissor para as patologias prostáticas (ANGRIMANID, 2017), Além de permitir uma melhor visualização das artérias prostáticas e testicular como mostra a figura 5.

Figura 5 – Avaliação da Próstata por Ultrassonografia com Doppler



Fonte: Angrimani, (2016).

Pode-se observar em momentos diferentes de duas formas: na hiperplasia prostática benigna glandular, a ultrassonografia apresenta a

próstata de tamanho normal à relativamente aumentada, sem a presença de cistos, apresenta simetria e bordos lisos; a ecogenicidade é uniforme e pode às vezes parecer aumentada de forma difusa, já na hiperplasia prostática benigna complexa pode-se perceber vários graus de alteração de natureza cística. Estas cavidades anecoicas possuem bordos lisos e apresentam reforço posterior. O restante da próstata tem ecogenicidade aumentada. (DE SOUZA et al., 2017).

Alguns estudos mais recentes vêm explorando biomarcadores séricos, neles a estimação da atividade de algumas proteínas permitem a avaliação precoce de distúrbios prostáticos. Diversos métodos de avaliação dessas enzimas estão sendo estudadas a fim de fornecer informações mais precisas e correlacionados com as alterações prostáticas. Os biomarcadores mais estudados são o antígeno prostático específico (PSA) e a fosfatase ácida (PAP), que apresentam uso na rotina em humanos. O PSA é uma glicoproteína produzida nas células epiteliais da próstata, Pode ser detectada no tecido prostático por imunohistoquímica e é encontrada no soro e no fluido seminal. Níveis elevados de PSA podem estar presentes na corrente sanguínea em decorrência de sua superprodução; por descontinuidade no epitélio prostático ou por alterações na cápsula, levando à difusão de PSA no tecido ao redor e chegando à circulação. (MARTINS-BESSA, 2018).

Na Hiperplasia Prostática Benigna, o PSA encontra-se elevado, no entanto, na maioria dos pacientes, o aumento é modesto, ficando entre 3 e 21% acima dos valores normais encontrados em pacientes com próstata saudável, que apresentam valores de PSA abaixo de 10 pg/L. O PSA é considerado um marcador útil para indicar a presença de lesão na próstata em cães, porém, não é possível qualificar o mesmo, sendo necessários mais estudos para determinar valores de referência para a espécie canina e seu uso não é indicado para a realização de diagnóstico. A esterase específica prostática canina (CPSE) é uma proteína sintetizada e secretada pelo epitélio prostático, presente em grande quantidade no fluido prostático do cão. Ela é produzida pelas células epiteliais secretoras da próstata; é andrógeno-

dependente e, por isso, quando as concentrações de testosterona diminuem a sua produção é reduzida. (SUN, F. *et al.*, 2017).

Estudos demonstraram a correlação entre o volume prostático e as concentrações séricas de esterase específica prostática canina (CPSE), sendo que em cães que apresentam a Hiperplasia Prostática Benigna, os níveis séricos da esterase específica prostática canina (CPSE) encontra-se em níveis altos quando comparados, com os níveis encontrados em cães saudáveis, agindo como um marcador biológico da próstata (MARTINS-BESSA, 2018).

Entende-se como valores compatíveis o aumento do tamanho da próstata, valores de esterase específica prostática canina (CPSE) igual ou maiores a 61 ng/mL, sendo valores abaixo deste, considerados normais. Embora a mensuração da esterase específica prostática canina (CPSE) em cães seja fidedigna para detectar aumento prostático, não é um método diagnóstico específico para identificar qual patologia está acometendo a próstata. A mensuração de esterase específica prostática canina (CPSE) diferencia com precisão cães com e sem Hiperplasia Prostática benigna e pode ser considerado um método alternativo ou complementar aos métodos tradicionalmente utilizados para o diagnóstico de Hiperplasia Prostática Benigna sendo mensurada no plasma ou soro por meio do método de ensaio de imunoabsorção enzimática, o seu uso pode aumentar as chances de diagnósticos precoces em cães não castrados de meia idade e aparentemente saudáveis. (PINHEIRO *et al.*, 2017).

3.4 Diagnóstico Diferencial

Alguns sintomas podem ser comuns entre Hiperplasia Prostática Benigna e outras doenças, como: dificuldades para liberar urina, diarreia, dor abdominal ou incontinência urinária. Sabendo que esta doença está relacionada diretamente com o desequilíbrio na produção hormonal da próstata e por isso como consequência pode acometer o cão a outras doenças, como a infecção urinária, pois o fluxo de urina é reduzido pela retenção urinária na

bexiga, causada pela pressão da próstata na uretra, e resulta no acúmulo de bactérias nesta região. (Thompson, 2017).

Nesse sentido, a urocultura é considerada teste padrão ouro para diagnóstico de infecções do trato urinário inferior, possibilitando a avaliação microbiológica qualitativa e quantitativa da amostra com identificação do agente causador da infecção, porém este teste diagnostica especificamente a infecção do trato urinário, que pode está relacionado com a hiperplasia prostática benigna ou relacionado a outros fatores, sendo necessários exames específicos para o diagnóstico da hiperplasia prostática benigna. (KOGIKA, 2017).

Assim como a hiperplasia prostática benigna, a doença renal crônica na maioria das vezes ocorre em cães com idade média de 7 anos, e os riscos identificados incluem: idade avançada, podendo ter origem congênita familiar ou adquirida através de agressões progressivas e crônicas decorrentes de medicações, intoxicações, infecções, anestésias e hemorragias (SILVA, 2017).

A insuficiência renal crônica é identificada pela presença de azotemia que se trata de uma anormalidade bioquímica referente à elevação dos níveis de ureia e da creatinina, e está intimamente relacionada com uma taxa de filtração glomerular diminuída renal persistente, associados à baixa capacidade de concentração urinária e aparência anormal dos rins no exame de ultrassonografia (ELLIOTT, 2019).

Nesse sentido, Cortez e Silva (2018) destacam que a técnica de ultrassonografia veterinária transabdominal é a ferramenta de diagnóstico mais recomendada e utilizada para a investigação de doenças prostáticas caninas, por ser um procedimento não invasivo, além de ser altamente sensível, o que permite uma avaliação detalhada do comprimento, largura, textura, morfologia, pequenas estruturas císticas que podem ou não alterar o contorno da próstata, ou pequenas alterações que podem ser de difícil detecção na palpação transretal ou na radiologia.

3.5 Formas de Tratamento da Hiperplasia Prostática Benigna

3.5.1 Tratamento por Meios Farmacológicos

Como alternativa para tratamento farmacológico, na década de 90 indicava-se uma terapia estrogênica, com o intuito de bloquear a liberação do hormônio luteinizante pela hipófise, para assim ocorrer o declínio da produção de testosterona pelas células intersticiais do testículo. Porém, esse tratamento está em desuso pelo seu potencial de gerar efeitos colaterais do estrogênio e toxicidade. Nesse sentido, os análogos ou antagonistas do hormônio liberador de gonadotrofinas (GMRH), sugeriram como alternativa por reduzirem as concentrações de testosterona, porém, por terem um alto custo de mercado e interromperam a produção espermática, muitas vezes não superam as vantagens da orquiectomia (ANGRIMANI, 2017).

Além da orquiectomia, alguns tratamentos terapêuticos são indicados, como: o uso da Finasterida, administração da toxina botulínica-A (TB-A), o acetato de delmadinona, o osasterona. A finasterida é medicamento antiandrógeno inibidor da enzima 5 α -redutase, o tratamento com esse fármaco é considerado uma escolha efetiva para o tratamento da hiperplasia prostática benigna, pois atua reduzindo o volume glandular, a vascularização local e o fluxo sanguíneo da próstata, além de manter a libido e a fertilidade normal. A administração de TB-A atua reduzindo o tamanho da próstata demonstrou-se seguro e sem complicações locais ou efeitos sistêmicos; porém seu efeito se mostrou inferior e de curta duração quando comparado com a orqueotomia (SILVA; CORTEZ, 2018).

Silva e Cortez 2018, sobre a terapia com o acetato de delmadinona, um progestágeno, agente terapêutico aplicável para casos de Hiperplasia Prostática Benigna, quando não tem indicação para a orquiectomia. Entretanto, para que o resultado seja satisfatório faz-se necessário, repetidas aplicações para diminuir o tamanho prostático, podendo ser observado em alguns cães com hipoadrenocorticismo. Seus efeitos são geralmente transitórios e reversíveis, devendo cumprir precisamente as doses prescritas e a posologia, e o animal deve ser monitorado cuidadosamente. A osasterona demonstra

respostas rápidas e significativas nos sinais clínicos dos cães, e é tão eficiente quanto à delmadiona, demonstrando maiores reduções prostática quando comparadas e remissão clínica podendo ser notada em aproximadamente seis meses. Em relação aos seus efeitos nos sinais clínicos ou na recuperação do paciente, o efeito dos dois fármacos é bem semelhante.

3.5.2 Tratamento por Injeções Intraprostáticas e Quimioablação

A utilização de agentes injetáveis intraprosticamente para o tratamento da Hiperplasia Prostática Benigna vem crescendo cada vez mais na Medicina Veterinária e apesar de ainda ser utilizada apenas em pesquisas, esta técnica é propícia ao promover a ablação tecidual prostática, pois, trata-se de um procedimento pouco invasivo que induz a redução do volume prostático (URFER *et al*, 2018).

A injeção intraprostática de toxina botulínica do tipo A, é uma neurotoxina produzida pelo *Clostridium botulinum* e vem alcançando uma maior atenção nos últimos anos por conta da sua eficácia e do seu mecanismo de ação que permanece em grande parte desconhecido. Algumas suposições são de que a neurotoxina induz atrofia por denervação; indução de apoptose, além de causar desregulação de receptores α 1-adrenérgicos demonstrando assim atrofia delimitada e apoptose difusa do tecido prostático glandular de cães entre um e três meses após a injeção intraprostática de TB-A, porém, ainda é incerto o tempo em que o volume prostático permanecerá reduzido e os sinais clínicos ausentes (URFER *et al*, 2018).

Ximenes (2018) ressalta que a injeção intraprostática de etanol absoluto pode reduzir o tecido prostático de cães com mínima absorção sistêmica e que a cápsula da próstata age como uma barreira relativa à difusão do etanol. A eficiência da necrose coagulativa/liquefativa do tecido prostático constatou a evidência de relação entre o volume de etanol injetado e o tamanho da lesão causado pelo procedimento. A ablação do tecido hiperplásico alivia os sinais clínicos, apresentando redução da glândula a partir de um mês após a quimio-

ablação, reduzindo a próstata em 25 a 50% em relação ao tamanho anterior ao procedimento.

3.5.3 Tratamento Cirúrgico

A orquiectomia bilateral é o tratamento mais efetivo quando não se tem interesse reprodutivo pelo cão, a redução permanente do tamanho prostático e o desaparecimento dos sinais clínicos podem ser evidenciados no período de três semanas após a cirurgia e a queda da testosterona circulante em três dias após esse procedimento de 515 ng/L para 10 ng/L, sendo a redução do tamanho prostático proporcional à queda das concentrações de testosterona. (GULARTE *et al*, 2018).

Quando o tratamento medicamentoso e a orquiectomia bilateral não responde aos sinais clínicos a prostatectomia parcial torna-se uma opção. O uso de equipamentos como laser cirúrgico e eletrocautério são necessários para simplificar na hemostasia e garantir a ressecção precisa do tecido prostático. Para evitar risco de lesão neurovascular da vesícula urinaria e da uretra e conseqüentemente causar incontinência urinária, evita-se a dissecação dorsolateral à próstata e a omentalização é recomendada em conjunto com a ressecção parcial da próstata (URFER; KAEBERLEIN, 2019).

A prostatectomia total é dificilmente recomendada, sendo mais indicada como medida terapêutica em casos de neoplasias prostáticas, quando não há metástase observada. Pois, além da dificuldade da realização, essa técnica pode gerar complicações como: estenose uretral no local da anastomose, necrose do colo da bexiga e incontinência urinaria, sendo a incontinência a mais relatada e solucionada com maior facilidade de forma espontânea após a cirurgia. Nesse Procedimento a osteotomia púbica ou a divisão da sínfise podem ser necessárias para dar melhor acesso a próstata caudal e no pós-operatório recomenda-se que as funções vitais e a produção de urina do paciente sejam monitoradas e consultas de rotina até o período de um ano. (ROOSTER; PORTERS, 2017).

4 CONSIDERAÇÕES FINAIS

Notou-se que a Hiperplasia Prostática Benigna é uma patologia frequente em cães de meia idade e idosos, essa alteração na próstata se dá pelo crescimento desordenado das células estromais e epiteliais da próstata. Junto a isso ocorre diminuição da apoptose, promovendo o aumento prostático pela hipertrofia e principalmente à hiperplasia dessas células.

Essa alteração pode ser diagnosticada precocemente através alguns exames como, análises citológicas e bioquímicas do líquido prostático, exames de imagem e biomarcadores que são capazes de indicar a ocorrência de uma determinada função anormal da próstata, sendo a ultrassonografia o exame complementar mais indicado por ser um método não invasivo e que possibilita avaliação sobre a dimensão prostática.

Como tratamento para a Hiperplasia Prostática Benigna notou-se que, quando não se tem interesse reprodutivo pelo cão a orquiectomia bilateral é o mais indicado e com uma resposta mais efetiva, tendo em vista que o desaparecimento dos sinais clínicos pode ser evidenciados em até três semanas da realização do procedimento. Já em cães com interesse reprodutivo pode-se utilizar de tratamentos terapêuticos medicamentosos como: o uso da finasterida, administração da toxina botulínica-A, o acetato de delmadinona e o osasterona.

Percebeu-se que não existe uma forma de tratar mais eficaz e sim um método mais adequado para cada paciente, considerando fator de risco e garantindo maior segurança, o que requer do profissional conhecimento sobre a anatomia do cão, a fisiopatologia da doença e a capacidade de perceber a real necessidade do paciente de acordo com o grau de comprometimento da próstata.

REFERÊNCIAS

- ANGRIMANI, DE S. R.. **I Curso Teórico-Prático de Reprodução e Neonatologia em Cães**. São Paulo, 2016.
- ANGRIMANID. DE S. R.; BRITOM. M.; ABREUR. A. DE; ALMEIDAL. L. DE; NICHIM.; VANNUCCHIC. I. Alterações hemodinâmicas na próstata e nos testículos de cães acometidos por hiperplasia prostática benigna e tratados com finasterida. **Revista de Educação Continuada em Medicina Veterinária e Zootecnia**. v. 15, n. 1, p. 46-52, 2017.
- ANGRIMANI, DE S. R. **Caracterização seminal e das alterações hemodinâmicas da próstata e testículos de cães com hiperplasia prostática benigna**. 2017. 137 f. Faculdade de Medicina Veterinária e Zootecnia, Universidade de São Paulo, São Paulo, 2017.
- ANGRIMANI DE S. R.; SILVESTRINI G.R; BRITO M.; ABREU A; ALMEIDA L.; VANUCCHIC. **Effects of benign prostatic hyperplasia and finasteride therapy on prostatic blood flow in dogs**. Theriogenology, v.114, p.103-108, 2018.
- AQUINO-CORTEZ, A.; PINHEIRO, B.Q.; SILVA, H.V.R.; LIMA, D.B.C.; SILVA, T.F.P.; SOUZA, M.B.; VIANA, D.A.; XAVIER JUNIOR, F.A.F.; EVANGELISTA, J.S.A.M.; BRANDÃO F.Z.; SILVA, L.D.M. **Serum testosterone, sperm quality, cytological, physicochemical and biochemical characteristics of the prostatic fraction of dogs with prostatomegaly**. Reproduction in Domestic Animals, v.52, n.6, p.998-1003, 2017.
- BEINING, F.; URHAUSEN, C.; WOLF, K.; SCHMICKE, M.; ROHN, K.; SCHULER, G.; GÜNZEL-APEL AR. **Determinação do volume prostático em cães orquiectomizados e fatores que o influenciam**. 2020. Rhodesian Ridgebacks have an increased risk to develop benign prostatic hyperplasia. Reproduction in Domestic Animals.
- CRISTINA, P. **Prostatite em Cães, causas, sintomas e tratamento**, 2022, Disponível em: <https://www.peritoanimal.com.br/prostatite-em-caes-causas-sintomas-e-tratamento-24061.html>, Acessado em: 05.Set. 2022
- DAS MR, PATRA RC, DAS RK, RATH PK, MISHRA BP. **Hemato-biochemical alterations and urinalysis in dogs suffering from benign prostatic hyperplasia**. Vet World, v.10, p.331-335, 2017.
- DE SOUZA, M.B; SILVA, L.D.M.; MOXON, R.; RUSSO, M.; ENGLAND, G.C.W. **Ultrasonography of the prostate gland and testes in dogs**. In Practice, v.39, n.1, p.21-32, 2017.

ELLIOTT, J. **IRIS Staging System: Overview of the IRIS staging system for CKD (revised 2019)**. International Renal Interest Society, 2019. Disponível em: http://www.iriskidney.com/education/staging_system.html, Acessado em: 11 Out. 2022.

GULARTE, F.C.S.; GROTH, A.; MARTINS, L.R. **Hiperplasia Prostática Benigna em Cães: uma revisão**. Rev. Bras. Reprod. Anim., Belo Horizonte, v.42, n.2, p.43-51, abr./jun. 2018. Disponível em: www.cbpa.org.br.

IAGO MARTINS OLIVEIRA; DANIELI BROLO MARTINS; NAIDA CRISTINA BORGES; LUIZ AUGUSTO DE SOUZA; MARCOS AUGUSTO MACHADO SILVA; BRUNO BENETTI JUNTA TORRES; **Prostatite Abscedante Em Cão – Relato de Caso Prostatic Abscessation In Dog – case Report**, 4º Ed. Goiânia – GO, 2019.

K. The association between the serum concentration of canine prostate specific esterase (CPSE) and the size of the canine prostate.

Theriogenology, v.93, p.33-39, 2017.

KOGIKA, M. M. **Infecção de Trato Urinário em Cães: Diagnóstico, Causas e Tratamento**. Boletim Pet - Agener União Saúde Animal. v. 2. 19 p. São Paulo (SP), 2017. Disponível em: https://s3-sa-east-1.amazonaws.com/vetsmart-contents/Documents/DC/AgenerUniao/Infeccao_Trato_Urinario_Caes_Diagnostico_Causas_Tratamento.pdf. Acessado em: 22 Ago. 2022.

MANTZIARAS, G.; ALONGE, S.; FAUSTINI, M.; LUVONI, G.C. **Assessment of the age for a preventive ultrasonographic examination of the prostate in the dog**. Theriogenology, v.100, p.114-119, 2017.

MARTINS-BESSA A. CPSE determination and detection of canine prostatic diseases: **The importance of a specific diagnosis**. **Reprod Domest Anim**, v.53, p.1259-1260, 2018.

MOGIELNICKA-BRZOZOWSKA, M.; SLOWINSKA, M.; FRASER, L.; WYSOCKI, P.; STRZEZEK, R.; WASILEWSKA, K.; KORDAN, W. **Identification and characterization of non-phosphorylcholine-binding and phosphorylcholine-binding proteins of canine seminal plasma**. Annals of Animal Science, v.17, n.3, p.771–786, 2017.

PINHEIRO *et al.*(2020). **Evaluation of biomarker canine-prostate specific arginine esterase (CPSE) for the diagnosis of benign prostatic hyperplasi.**

ROOSTER H, PORTERS. **Effect of Spay or Castration on Long-Term Health of Dogs and Cats**. In: Ettinger J, Feldman E, Côté E, editors. Textbook of Veterinary Internal Medicine: Diseases of the Dog and the Cat. 8ª edição. Saint Louis (MO): Elsevier; p. 1860±1862. 2017.

SILVA GOMES, INGRIDI, **Teste pré-clínico em doença renal crônica canina, com o uso de células-tronco amnióticas**, Pirassununga, Universidade de São Paulo, 2017.

SILVA, J.K.M; CORTEZ, A.A. **HIPERPLASIA PROSTÁTICA BENIGNA EM CÃES**. Caucaia, Ceará, Brasil. *Ciência Animal*, 28(2): 84-96, 2018.

SUN F, BAÉZ-DÍAZ C, SÁNCHEZ-MARGALLO FM. Canine prostate models in preclinical studies of minimally invasive interventions: **part II, benign prostatic hyperplasia models**. *Transl Androl Urol*, v.6, p.547-555, 2017.

THOMPSON, M.F. Furthering our understanding of positive urine cultures in dogs. **The Veterinary Journal**, 2017.

WHITE, R. N.; PARRY, A. T.; SHALES, C. Implications of shunt morphology for the surgical management of extrahepatic portosystemic shunts. **Australian Veterinary Journal**, v. 96, p. 433-441, 2018

URFER S, KAEBERLEIN M. DESEXING DOGS: **A Review of the Current Literature**. *Animals*, doi:10.3390/ani9121086, 2019.

XIMENS, RAQUEL GUEDES, **Hiperplasia prostática benigna em um cão com quatro anos e identificação de Leishmania sp. Na próstata de cães**, Patos, 2018.

ANEXO – CARTA DE ACEITE PARA PUBLICAÇÃO NO BRAZILIAN JOURNAL OF ANIMAL AND ENVIRONMENTAL RESEARCH



Brazilian Journal of Animal and Environmental Research

CARTA DE ACEITE

A Brazilian Journal of Animal and Environmental Research, ISSN 2595-573X, editada por Brazilian Journals Publicações de Periódicos e Editora Ltda. (CNPJ 32.432.868 / 0001-57), declara que o artigo **“Hiperplasia Prostática Benigna Em Caninos: Revisão De Literatura”** de Ana Carolina Messias De Souza Ferreira Da Costa, Eryvelton De Souza Franco, Gislene De Lima Amaral Pessoa, Lucilene Da Silva Campelo Aragão, Sibelly Karla Da Silva Vilarim, foi aceito para ser publicado.

Como expressão da verdade, assinamos esta declaração.

São José dos Pinhais, 24 de novembro de 2022.

Prof. Dra. Dariane Cristina Catapan
Editora-chefe